

## Inman Aligner: Ein effektives Hilfsmittel zur schnellen präprothetischen KFO

Immer häufiger bevorzugen Patienten, eher ihre Zahnstellung präprothetisch zu regulieren als eine Präparation mit Veneers. Dabei stellen sich für Zahnarzt und Patient unterschiedliche Herausforderungen, wie z. B. bestehende VMK-Kronen, deren Erneuerung ebenfalls Teil des Behandlungsplans ist. In solch komplexen Fällen, die eine restaurative Versorgung, Zahnregulierung, Bleaching und Okklusionsplanung umfassen, ist das Timing von Behandlung und Planung extrem wichtig. Der folgende Fallbericht zeigt einen effektiven Ansatz.

Seit jeher gehört es zu den anspruchsvollsten Aufgaben der ästhetischen Zahnheilkunde, Zahnfehlstellungen zu behandeln. Zu den Behandlungsmöglichkeiten bei geringen bis moderaten Engständen zählen die Kieferorthopädie und die restaurative Zahnmedizin. Viele Patienten bevorzugen die restaurative Vorgehensweise z. B. mit keramischen Veneers gegenüber kieferorthopädischen Techniken. Gründe hierfür sind die längeren Behandlungszeiten sowie die unschönen labialen Drähte und Brackets bzw. die Kosten für „unsichtbare Schienen“ bei KFO-Behandlungen.

In Fällen, in denen Patienten engstehende Ober- und Unterkiefer-Frontzähne mit Veneers behandeln lassen, liegt eine besondere Herausforderung in der konservativen Präparation der Zähne, unter gleichzeitiger Berücksichtigung ihrer besonderen Anatomie und der notwendigen Mindeststärke für die Keramiken.

Der Kompromiss zwischen übermäßiger Zahnpräparation und überkonturierten Restaurationen ist sehr schwierig. Auch aufgrund der enormen Begeisterung für umfangreiche Korrekturen für ein „strahlendes Lächeln“ wurden aggressive Zahnpräparationen bis auf den bloßen Zahnstumpf längst als „normale“ Praxis akzeptiert – einfach nur, weil es keine Alternative gab, die Ziele des Patienten in einer wünschenswert kurzen Zeit zu erreichen.

Wir als Zahnärzte sollten uns die Frage stellen, welche der beiden gezeigten Varianten wir für uns selbst wählen würden: den traditionellen oder den zeitgemäßen Ansatz (Abb. 1a)?

Für Patienten in Deutschland bietet der Inman Aligner nun eine minimalinvasive Alternative. Mit einer einzigen Apparatur kann die Mehrzahl der Begradigungen in 6 bis 16 Wochen abgeschlossen werden. Bei engstehenden Frontzähnen hat sich der Inman Aligner als deutlich zeit- und kosteneffektiver für eine schnelle Zahnregulierung gegenüber Zahnspangen oder konventionellen festsitzenden KFO-Apparaturen erwiesen (Abb. 1b). Bis heute sind weltweit etwa 100.000 Behandlungen durchgeführt worden, mit einer hohen positiven Akzeptanz [16]. Der Inman Aligner ist ein revolutionäres Gerät und kann als „missing-link“ zwischen kosmetischer Zahnheilkunde und Kieferorthopädie deklariert werden. Mit diesem Gerät können die Zähne im anterioren Bereich vorhersagbar und schnell bewegt werden. Der Inman Aligner erzielt optimale Ergebnisse bei geringem Aufwand, niedrigen Kosten und kurzer Zeitspanne. Der Aligner ist im Handling einfach und mit einer Schiene vergleichbar. Er kann verwendet werden, um Zähne vor einer Veneerpräparation schnell in eine optimale Position zu stellen. Somit können stark invasive Präparationen oder gar endodontische Behandlungen vermieden werden. Die meisten Fälle sind zwischen 4 bis 16 Wochen abgeschlossen. Der Inman Aligner ist eine schnellere und kostengünstigere Alternative zu teureren „unsichtbaren Brackets“ oder Schienen.

Viele Patienten bevorzugen eine herausnehmbare Lösung allein schon deshalb, weil sie sich flexibler in ihre Lebensführung integriert. Für schnelle, nichtinvasive und ausge-

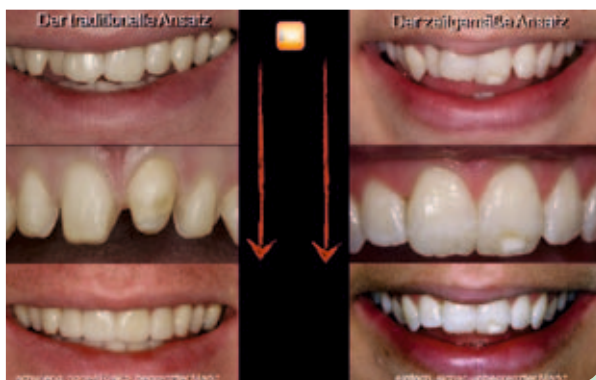

Abb. 1a: Die unterschiedlichen Behandlungsprocedere.

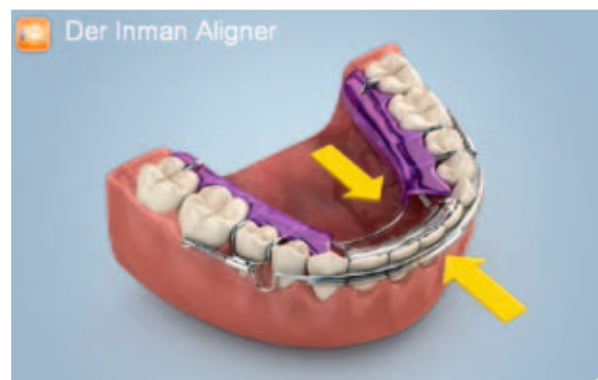

Abb. 1b: Inman Aligner.

Herstellerangaben zu den verwendeten Produkten sind im Beitrag integriert.

sprochen bemerkenswerte Ergebnisse kann die Behandlung gleichzeitig mit einem Bleaching und Composite-Contouring kombiniert werden. Hieraus ist ein neues Konzept in der ästhetischen Zahnheilkunde entstanden: Stellungenkorrektur, Bleaching und Composite-Veredelung oder präprothetisch vor der Veneer- oder Kronenversorgung.

**Fallbericht** | Ein Patient stellte sich in der Praxis vor. Er gab an, dass seine beiden Frontzahnkronen zu groß seien und deshalb immer auf die UK-Front auftreffen. Sein Biss habe sich daher nie „richtig“ angefühlt (Abb. 2). Er wünschte sich eine verbesserte Optik der Zähne. Ästhetische Veränderungen mittels Veneers kannte er; sein Wunsch war jedoch, das Beste aus seinen eigenen Zähnen zu machen.

**Diagnose** | Folgende Probleme wurden festgestellt:

1. Okklusion: Die UK-Zahnstellung war unausgewogen, die Dicke der oberen alten Kronen verstärkten das Problem der asymmetrischen vorderen Kontakte. Die Rückseite der Kronen, vor allem die von Zahn 21, trafen auf die UK-Front, hauptsächlich auf Zahn 31. Dies führte zu einem nicht zentrischen Kontakt.
2. Kronenstärke/Ästhetik der Kronen: Die Kronen waren zu palatinal platziert worden, was dem Patienten das Gefühl vermittelte, dass die Kronen zu „dick“ seien. Das Erscheinungsbild war sehr opak.
3. UK-Engstand: Der Patient wünschte sich eine ästhetische Verbesserung der ungleichmäßigen UK-Front. Man gewann den Eindruck, dass die Schneidekanten eine unterschiedliche Höhe besitzen, bedingt durch die Anterior/Posterior-Kippung.
4. Farbe: Die Kronen wurden in A3/A3,5 angefertigt, die natürlichen Zähne waren im Laufe der Zeit etwas nachgedunkelt.

**Behandlungsplan** | Ein zeitlich abgestimmtes Behandlungsprozedere stellt sicher, dass ein möglichst optimales Ergebnis erzielt werden kann. Dies sah in diesem Fall wie folgt aus:

1. Die beiden OK-Kronen werden durch Provisorien ersetzt.
2. Parallel hierzu wird ein Inman Aligner eingesetzt, um die UK-Front in eine ästhetische und funktionell bessere Position zu stellen. Gleichzeitig kommen im OK – wie mit dem Patienten besprochen – Clear Aligner zum Einsatz, um die leichte Kippung auszugleichen.  
Der Einsatz von Schienen im OK und einem Inman Aligner im UK begründet sich darin, dass im OK nur 1 mm, aber im UK 2,5 mm Engstand vorliegt. Der Inman Aligner ist für diese Bewegungsart viel schneller als klare Schienensysteme. Bei kleinen Bewegungen wie im OK sind 2 bis 3 Schienen kostengünstiger. Das System erlaubt auch, beide Kiefer gleichzeitig zu behandeln.
3. Aufhellen der Zähne während der letzten Phase der Begradigung.
4. Austausch der Provisorien durch vollkeramische Kronen.
5. Retainer für den UK. Das Ziel der gleichzeitigen Behandlung sollte sein, diesen Behandlungsfall in wenigen Monaten abzuschließen.

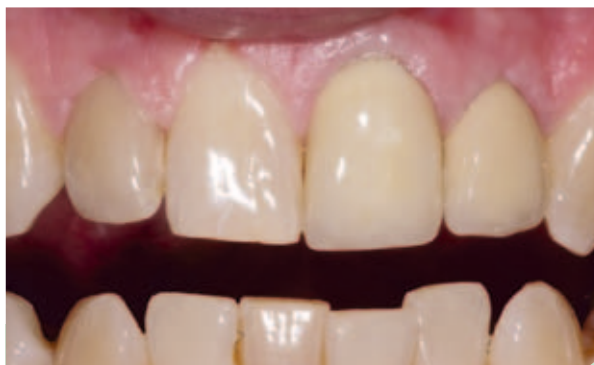

Abb. 2: Ansicht vor der Behandlung.

**Alternativen** | Mit dem Patienten wurden Alternativen besprochen. Eine feste Klammer kam aus Kostengründen nicht infrage. Schwierigkeiten würden durch ein simultanes Bleaching aufgrund der provisorischen Kronen entstehen. Die posteriore Okklusion des Patienten war gut. Auch eine vollständige Versorgung der Front durch Veneers wurde diskutiert. Nachdem der Patient realisiert hatte, wie einfach und schnell eine Begradigung der Zähne durchgeführt werden kann, erschien dies keine adäquate Lösung vor dem Hintergrund eines minimalinvasiven Denkansatzes.

**Behandlungsverlauf** | Beim 1. Termin wurden die beiden alten Kronen entfernt (Abb. 3). Die Zahnstümpfe wurden lediglich gereinigt und so konservativ wie möglich behandelt. Provisorische Kronen wurden eingeschliffen und eingegliedert (Abb. 4). Es erfolgte eine OK-Abdrucknahme für die Clear Aligner und eine Abdrucknahme des UK für den Inman Aligner. Dem Technikauftrag wurde eine Zahnbogenanalyse mittels Spacewize™-Software beigefügt, um dem Techniker eine genaue Information an die Hand zu geben, in welche Richtung die Zähne bewegt werden sollten. Durch das Spacewize konnte der Engstand errechnet werden, um festzustellen, dass eine Inman-Aligner-Behandlung möglich ist [1].

Beim 2. Termin wurden der Inman Aligner und der Clear Aligner angepasst und die minimale interproximale Reduzierung (IPR) begann. Auch wenn wir wissen, wie viel IPR wir bei der Inman-Aligner-Behandlung wahrscheinlich benötigen, wird niemals die vollständige Menge in einer Sitzung reduziert (progressives Stripping). Das Stripping erfolgte mittels Wabenstreifen und Scheiben von Komet Dental (Abb. 5).

Diese stellen sicher, dass das Stripping anatomisch respektvoller durchgeführt werden kann als mit Bohrern bzw. großen Scheiben. Sie senken erheblich das Risiko, zu viel Platz zu schaffen, vermeiden also ungewollte Lückenbildung oder schlechte anatomische Kontaktpunkte. Im konkreten Fall wurden nicht mehr als 0,13 mm pro Kontaktpunkt der Frontzähne entfernt. Nach jedem Besuch wurden die Kontaktpunkte geglättet und fluoridiert [2-9]. Der Patient wurde angewiesen, die Klammer 16 bis 20 Stunden pro Tag zu

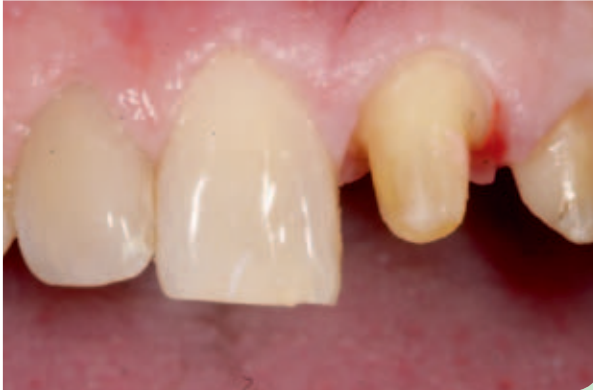

Abb. 3: Situation nach Entfernung der Kronen.

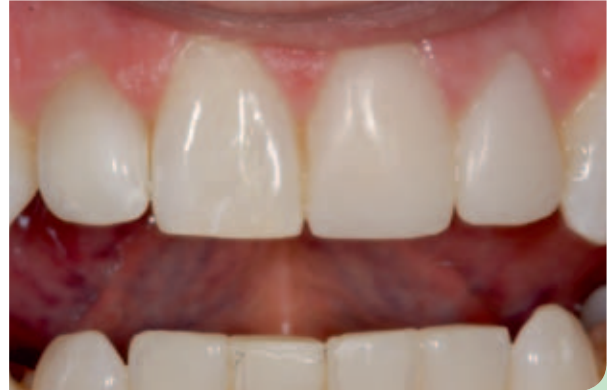

Abb. 4: Provisorische Kronen sind eingegliedert.

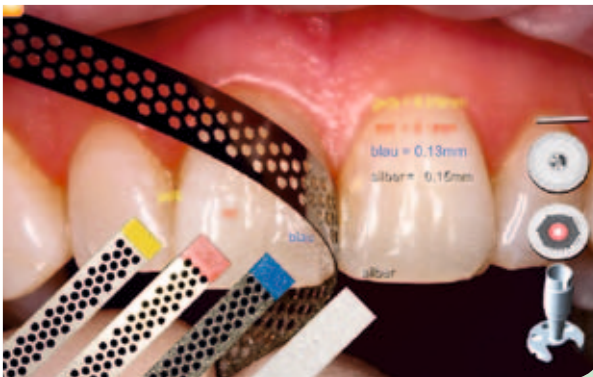

Abb. 5: Anatomisch respektvoll stripfen mit den IPR Strips (Komet Dental, Lemgo).

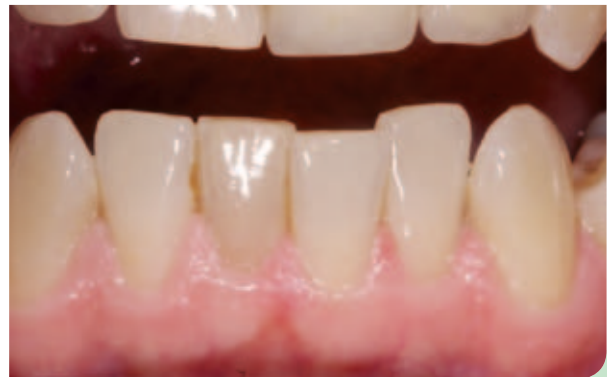

Abb. 6: Unterkiefer vor der Behandlung.

tragen und nur zum Essen und für Pausen herauszunehmen. 20 Stunden täglich ist die maximal erforderlich Tragezeit, denn diese intermittierende Anwendung reduziert das Risiko von Wurzelresorption [10,11]. Bei der Kontrolle nach zwei Wochen war deutlich zu erkennen, dass die Kontakte fest geschlossen waren und die Zähne sich etwas bewegt hatten. Im OK und UK wurden weitere IPR durchgeführt. Die okklusalen Kontakte der provisorischen Kronen wurden angepasst, um damit Freiraum für die Bewegung der unteren Schneidezähne zu schaffen, im Besonderen für die Labialbewegung von 32. Die Abbildungen 6 und 7 zeigen, dass sich die Zähne schnell und sehr schön ausgerichtet hatten. Das Bleaching konnte also starten. Erneut wurden Abdrücke genommen, obwohl noch ca. 25 % der Stellungskorrektur fehlten. Weiche, speicheldichte Bleachingschienen wurden angefertigt und der Patient über die Anwendung informiert. Während der Inman-Aligner-Behandlung sind die Patienten schnell für Bleachingschienen zu begeistern. Es wurde Day-White von Philips Oral Healthcare verwendet, damit der Patient die Schienen nur 35 bis 45 Minuten täglich anzuwenden brauchte. Nach drei Wochen kam der Patient zur Kontrolle und war mit dem erreichten Grad der Aufhellung sehr zufrieden. Die Regulierung der Ober- und Unterkiefer-

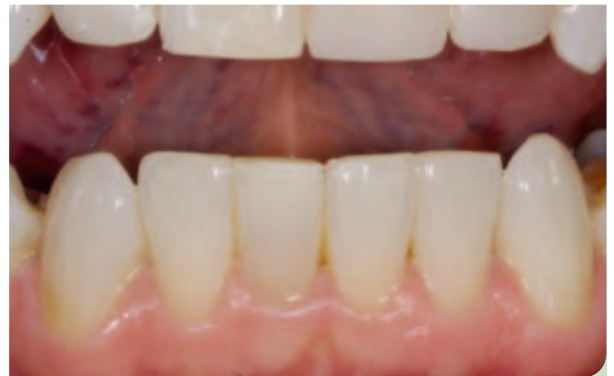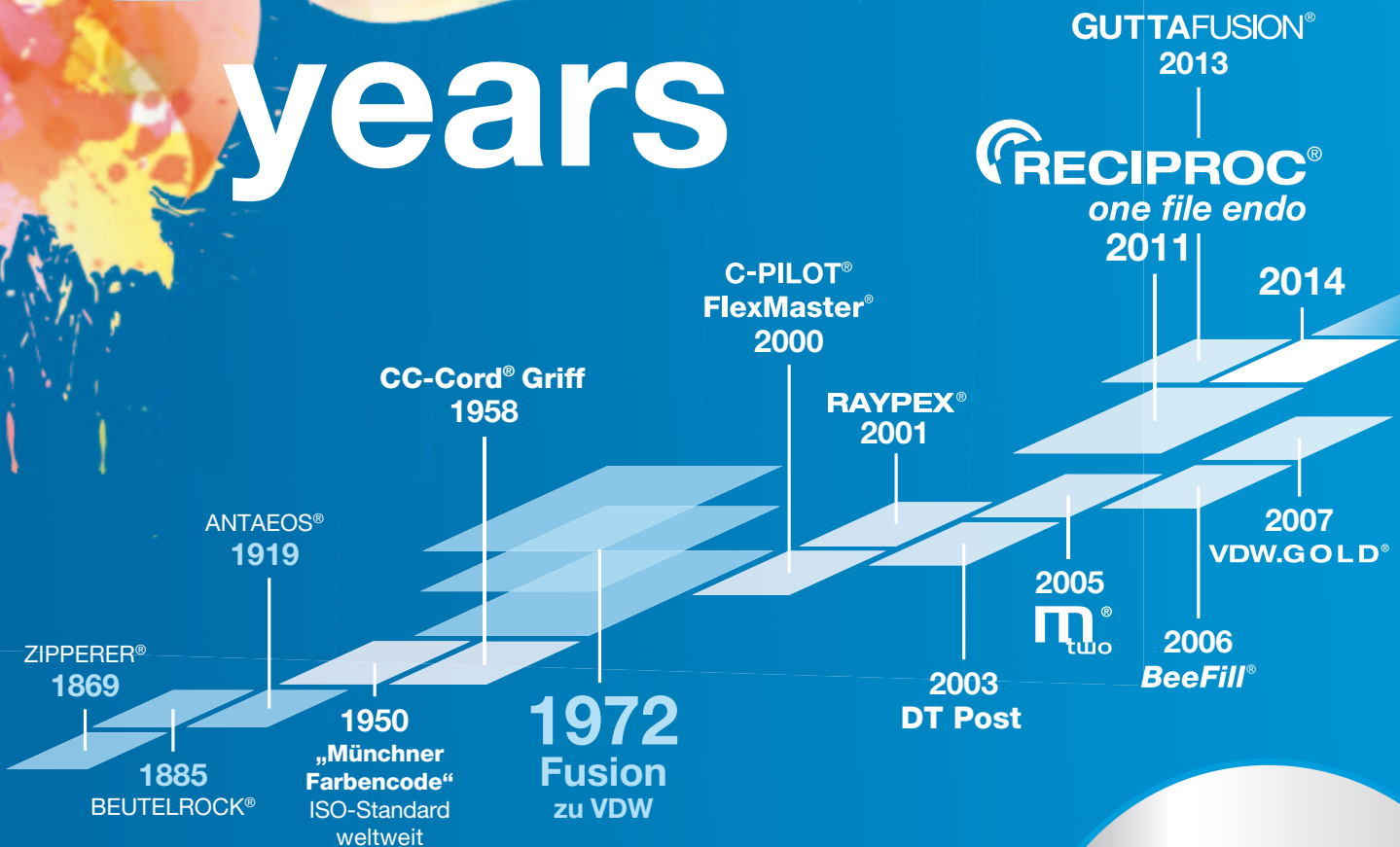


Abb. 7: Situation des Unterkiefers nach 7 Wochen.

front war ebenfalls abgeschlossen. Es wurde ein Abdruck für den UK-Retainer, der später eingesetzt werden sollte, genommen. Die Provisorien wurden entfernt, die Zähne mit CHX gereinigt und der zervikale Rand vor der Abdrucknahme minimal nachgeprägt. Der UK-Abdruck diente ebenfalls als neues Gegenkiefermodell.



# 145 years



## Innovation aus Tradition

Seit 145 Jahren prägen unsere Produkte und Entwicklungen die Endo-Welt. Wir verstehen uns als Motor der modernen Endodontie mit dem Anspruch, die Wurzelkanalbehandlung mit einem vollständigen Produkt-Portfolio und innovativen Konzepten immer einfacher und effektiver zu machen. Unseren Erfolg verdanken wir tausenden Zahnärzten, Endo-Spezialisten und unseren engagierten Mitarbeitern in aller Welt.

**Danke für Ihr Vertrauen!**

**Limitiertes Angebot!**  
RECIPROC® Premium Kit

NEUGIERIG? Infos unter  
[www.vdw-dental.com](http://www.vdw-dental.com)



Eine Woche später, und zwei Wochen nach Beendigung des Bleachings, wurde der Patient zur Besprechung der Farb- und Formbestimmung einbestellt. Weitere zwei Wochen später wurde der laborgefertigte Drahtretainer von 33 nach 43 angebracht [12–15]. Die temporären Kronen wurden entfernt und die neuen IPS e.max HT-Kronen (Ivoclar Vivadent) mit Variolink II (Ivoclar Vivadent) und Optibond FL (Kerr) eingliedert. Der Patient war mit dem Ergebnis sehr zufrieden und empfand das Aussehen seiner Zähne als sehr natürlich (Abb. 8–14).

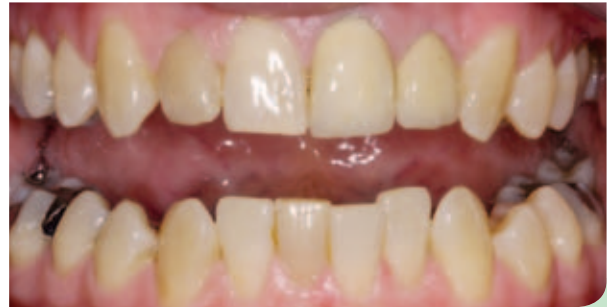

Abb. 8: Ausgangssituation.

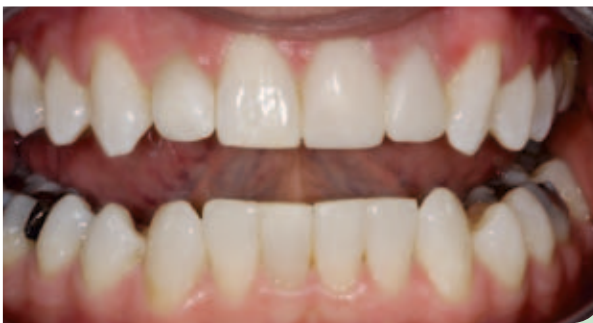

Abb. 9: Mit Provisorien.

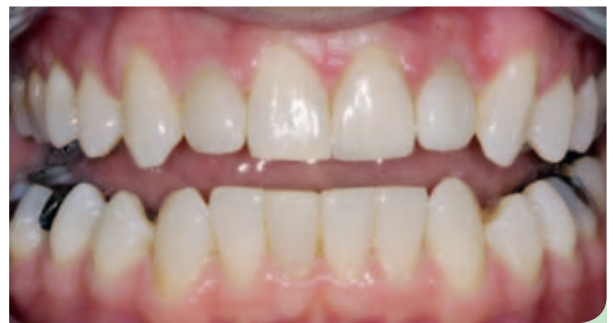

Abb. 10: Mit e.max-Kronen.

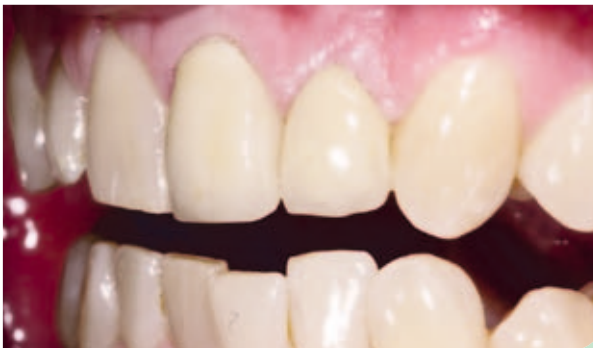

Abb. 11: Ausgangssituation Seitenansicht.

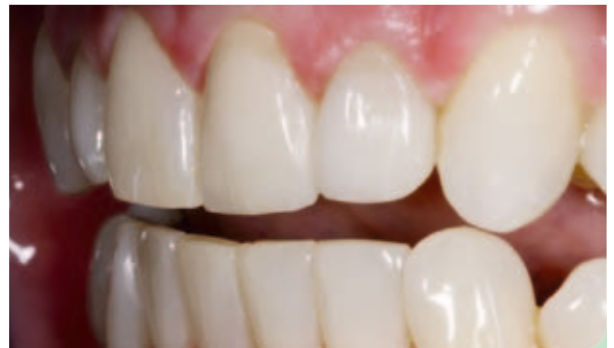

Abb. 12: Abschlussituation Seitenansicht.

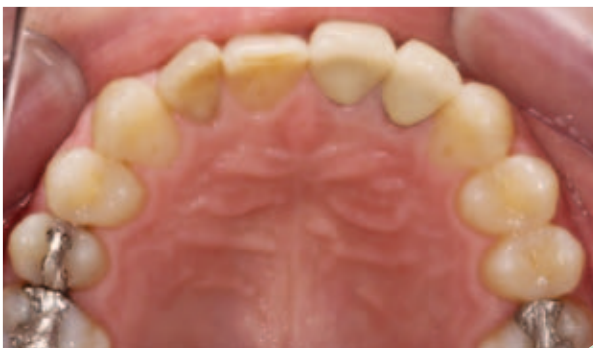

Abb. 13: Ausgangssituation Oberkiefer Okklusalansicht.

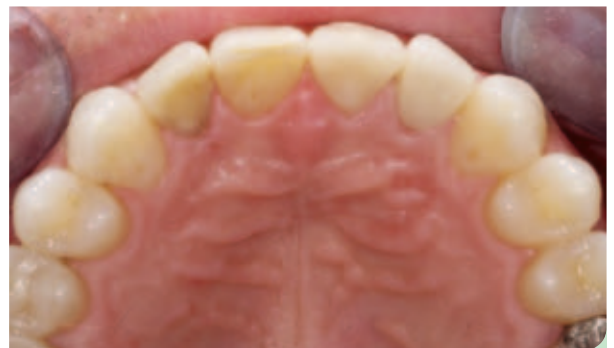

Abb. 14: Abschlussituation Oberkiefer Okklusalansicht.

Herstellerangaben zu den verwendeten Produkten sind im Beitrag integriert.

# Zahnimplantate

und Knochenaufbau 3. Auflage

Leitfaden für Zahnärzte ■ Ratgeber für Patienten



Anzeige angeschnitten, falsches Format und ohne Beschnitt!!!

- Knochenaufbau (Sinuslift)
- 3 D Navigation
- Keramikimplantate
- Implant Bridge
- zahlreiche Details



DIN A4, 260 Seiten,  
340 verständliche, ästhetische  
Abbildungen, sehr hochwertige Ausführung

Infos:

ALL DENTE Institut



Dr. Achim Sieper MSc, MSc

Lünenerstraße 73

59174 Kamen

Tel.: 0 23 07 96 74 64

Fax: 0 23 07 - 23 5002

Ihre Bestellung bitte faxen an: **0 23 07 - 23 5002**

Name: \_\_\_\_\_

Adresse: \_\_\_\_\_

Ich bestelle  Exemplare zum **Vorzugspreis von je 79,-€\***



**Diskussion** | Dieser Patientenfall zeigt sehr schön auf, wie eine progressive Form des Smile-Designs dem Wunsch des Patienten nach einem schöneren Lächeln Rechnung trägt. Zu jedem Zeitpunkt der Behandlung sieht er die Fortschritte: zunächst durch die Begradigung der Zähne und anschließend durch die Aufhellung. Er hat an jedem Punkt der Behandlung die Möglichkeit zu sagen: „Jetzt bin ich zufrieden.“ Wenn er dann noch an Kronen oder Veneers interessiert ist, sind die Zähne zumindest gerade und hell. Es wäre dann möglich, weniger invasive und transluzente Veneers anzufertigen. Am häufigsten jedoch bevorzugen die Patienten eine verbesserte Optik ihrer eigenen Zähne (Abb. 15–19). Die Vorteile einer Behandlung mit dem Inman Aligner sind die kurze Behandlungsdauer und die Tatsache, dass er ledig-

lich 16 bis 20 Stunden am Tag getragen werden muss. Ein sehr wesentlicher Aspekt ist außerdem der hiermit mögliche respektvolle Umgang mit der Zahnschubstanz durch die minimale und in mehreren Schritten durchgeführte approximale Schmelzreduktion: Die anatomische Form der Zähne wird gewahrt. Des Weiteren ist durch die kurze Dauer der Behandlung sowie die tägliche „Entlastung“ des gesamten Zahnhalteapparates das Risiko einer Wurzelresorption extrem gering. Um Rezidive zu vermeiden, ist eine lebenslange Retention obligatorisch, wie im Grunde auch nach jeder Erwachsenen-KFO-Behandlung.

**Fazit** | In jeder Praxis gibt es eine Vielzahl von Patienten, die ähnliche Beschwerden und Wünsche haben wie in diesem oben genannten Fallbeispiel. Für die meisten Patienten ist eine Behandlung mit Veneers schlicht nicht vorstell- oder finanzierbar; dank schneller und kostengünstig präprothetischer Zahnkorrektur hingegen schon. Die Möglichkeit, den Aligner mit Bleaching zu kombinieren, ist ein wesentlicher Vorteil, um die Compliance des Patienten hochzuhalten und um ein noch schöneres Ergebnis zu erzielen. Natürlich ist die Fallselektion absolut essenziell. Es ist und bleibt immer unerlässlich, abzuwägen, was durch den Zahnarzt behandelbar ist und welcher Patient zu einem Facharzt für Kieferorthopädie überwiesen werden muss.

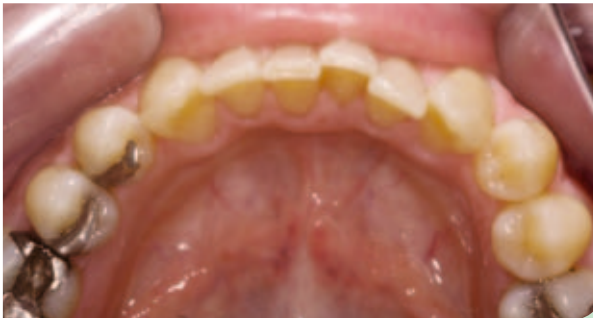

Abb. 15: Ausgangssituation Unterkiefer Okklusalansicht.

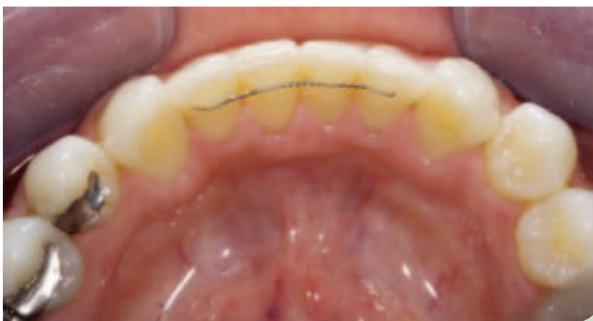

Abb. 16: Abschlussituation Unterkiefer Okklusalansicht.

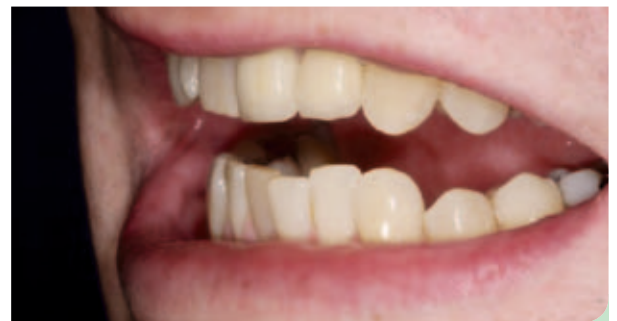

Abb. 17: Ein Lächeln in der Ausgangssituation.

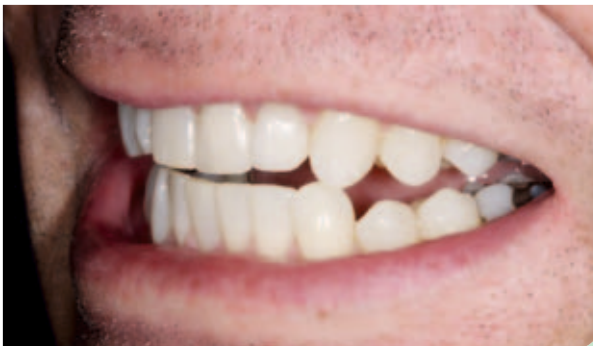

Abb. 18: Ein Lächeln zum Abschluss.

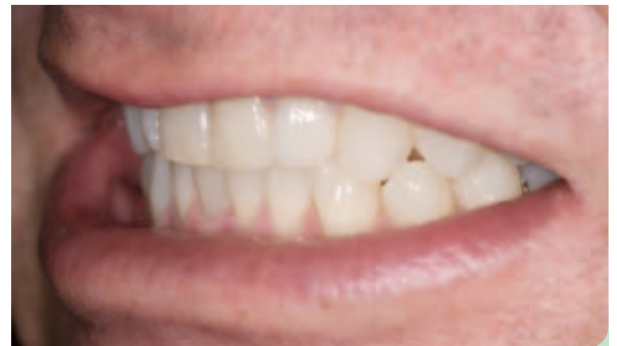

Abb. 19: Lächeln Schlussbiss.

Literaturliste unter [www.zmk-aktuell.de/literaturlisten](http://www.zmk-aktuell.de/literaturlisten)



#### Dr. Jens Nolte, Bad Segeberg

studierte Betriebswirtschaft in Göttingen und anschließend Zahnmedizin in Kopenhagen. 1995 hat er sich in einer neu gegründeten Einzelpraxis niedergelassen. Seine Schwerpunkte sind Prophylaxe, Parodontologie, Funktionsdiagnostik mit Reetablierung der ursprünglichen Bisslage sowie zahnärztliche Ästhetik.



#### Dr. Tif Qureshi, London

ist Immediate Past President der British Academy of Cosmetic Dentistry. Er hat ein besonderes Interesse an minimal-invasiver ästhetischer Zahnmedizin und hält Hands-on-Kurse und Vorträge über den Inman Aligner weltweit.

#### Inman-Aligner-Kurstermine:

20.09.2014 Westerburg

11.10.2014 Leipzig

22.11.2014 Bad Segeberg

Anmeldung unter [www.inman-aligner.de](http://www.inman-aligner.de)

#### Danksagung:

Die Autoren danken Donal Inman CDT und dem Inman KFO Labor; Nimrodental Inman Aligner Lab, London, und Tony Ritter bei Knight Dental-Design.

#### Korrespondenzadresse:

Dr. Jens Nolte, Am Landratspark 1, 23795 Bad Segeberg

E-mail: [info@drnolte.de](mailto:info@drnolte.de)

E-mail: [info@inman-aligner.de](mailto:info@inman-aligner.de)

[www.drnolte.de](http://www.drnolte.de)

# Lichtjahre voraus

Mit LinuDent Heil- und  
Kostenpläne schneller und  
einfacher erstellen.

- ✓ Planung automatisch nach Befund erstellen
- ✓ Alternativpläne im Handumdrehen anfertigen
- ✓ Zeitaufwand verringern
- ✓ Ertrag optimieren

Sind Sie bereit?  
Jetzt anrufen:  
08151 / 55 07 812  
[www.linudent.de](http://www.linudent.de)

## LinuDent

Praxissysteme für Zahnärzte